

Arthroskopische Matrix-basierte Meniskus Reparatur – AMMR™ mit der Chondro-Gide® Membran



PD Dr. med. Tomasz Piontek

Dr. Tomasz Piontek absolvierte die Medizinische Akademie Posen in Polen und spezialisierte sich auf Orthopädie und Unfallchirurgie. Er arbeitet an der Rehasport-Klinik in Posen, einem seit 2014 von der FIFA anerkannten, medizinischen Exzellenzzentrum.

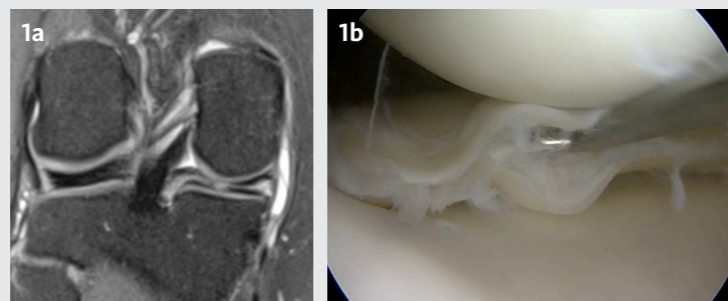
Basierend auf AMIC® und Chondro-Gide® hat Piontek Pionierarbeit bei der Entwicklung von Operationstechniken zur Reparatur von Knorpel und Heilung von Meniskusläsionen geleistet. Er pflegt einen ganzheitlichen Behandlungsansatz und arbeitet eng mit Physiotherapeuten und anderen Spezialisten zusammen, um das Outcome für seine Patienten zu optimieren. Zudem leitet er die medizinische Betreuung zweier Fussballclubs.

Als Chirurg und Forscher befasst er sich vor allem mit der Sportorthopädie und gelenkerhaltenden Kniechirurgie und hat die hier beschriebene AMMR™ Technik entwickelt. Basierend auf dem Konzept von Roland Jakob den Meniskus zu erhalten, umhüllt er in einem arthroskopischen Verfahren den geschädigten Meniskus mit der Chondro-Gide® Membran und injiziert Knochenmarkblut in die so geschaffene, temporäre Kammer.

Dr. Piontek hat mehrere Publikationen auf dem Gebiet der biologischen Knorpel- und Meniskusreparatur veröffentlicht und ist internationaler Trainer für Knie-, Sprunggelenk- und Hüftarthroskopie.

Mitgliedschaften

- > Polnische Orthopädie & Trauma Gesellschaft
- > Polnische Arthroskopie Gesellschaft
- > Polnische Gesellschaft für Sporttraumatologie
- > ESSKA / ISAKOS / ISHA / ESSKA-AFAS



Prä-operatives MRT Bild (Abb. 1a) und Arthroskopieaufnahme (Abb. 1b) eines komplexen Horizontalrisses im Hinterhorn des Innenmeniskus.



Geistlich Pharma AG
Hauptsitz Schweiz
Business Unit Surgery
Bahnhofstrasse 40
CH-6110 Wolhusen
Tel. +41 41 492 55 55
Fax +41 41 492 67 35
surgery@geistlich.com
www.geistlich-surgery.com

Deutschland
Geistlich Biomaterials
Vertriebsgesellschaft GmbH
Schneidweg 5
D-76534 Baden-Baden
Tel. +49 7223 96 24 0
Fax +49 7223 96 24 10
surgery@geistlich.de
www.geistlich.de

Verwendetes Material:

- > Standardausrüstung für Kniearthroskopie
- > Chondro-Gide® Membran, 20 x 30 mm (Geistlich Pharma AG)
- > Zange mit Spikes zum Einbringen der Membran (Aesculap Chifa, B.Braun)
- > «Halfpipe» (offene Kanüle, Arthrex)
- > Nicht resorbierbare "all-inside" Meniskusnaht:
 - > Knee Scorpion™-Fadeneinzugshilfe (Arthrex)
 - > FAST-FIX◇ 360 Meniskusrefixationssystem (Smith & Nephew)
- > Nicht resorbierbare "inside-out" Meniskusnaht:
 - > Gebogene Kanülen und Nadelfänger (Meniskusnahtset Protector, Arthrex)
 - > Meniskusnadeln mit FiberWire® # 2-0 (Arthrex) oder mit ETHIBOND EXCEL™ 0 (Ethicon)
 - > Nadelfänger (Arthrex)
- > Knochenmarkbiopsie-/Aspirationsnadel (PICK UP, 11G, MDL Srl.)

Publikationen des Autors zum Thema:

- > Cierniewska-Gorzela K, Bąkowski P, Naczk J, Jakob R, Piontek T. Complex Meniscus Tears Treated with Collagen Matrix Wrapping and Bone Marrow Blood Injection: Clinical Effectiveness and Survivorship after a Minimum of 5 Years' Follow-Up [published online ahead of print, 2020 Jun 1]. Cartilage. 2020 Jun 1; 1947603520924762. doi: 10.1177/1947603520924762.
- > Piontek T, Cierniewska-Gorzela K, Naczk J, Jakob R, Szulc A, Grygorowicz M, Słomczykowski M. Complex Meniscus Tears Treated with Collagen Matrix Wrapping and Bone Marrow Blood Injection: A 2-Year Clinical Follow-Up. Cartilage. 2016 Apr;7(2):123-39. doi: 10.1177/1947603515608988.
- > Piontek T, Cierniewska-Gorzela K, Szulc A, Słomczykowski M, Jakob R. All-arthroscopic technique of biological meniscal tear therapy with collagen matrix. Pol Orthop Traumatol. 2012 Jul 31;77:39-45.

Arthroskopische Matrix-basierte Meniskus Reparatur – AMMR™ mit der Chondro-Gide® Membran

KLINISCHE PROBLEMSTELLUNG

KLINISCHE PROBLEMSTELLUNG

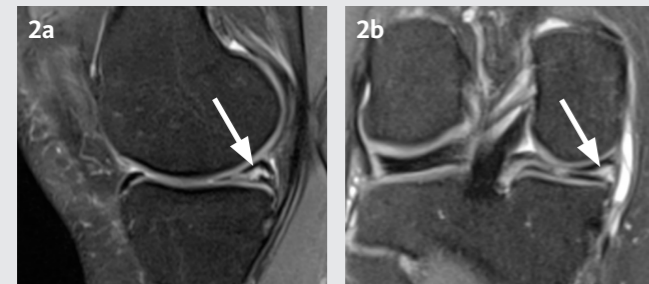
Da der Verlust des Meniskus langfristig gravierende Auswirkungen auf Kniefunktion und Lebensqualität von Patienten hat, ist es für Dr. Piontek äusserst wichtig, den Meniskus so weit wie möglich zu erhalten anstatt ihn zu entfernen. Das hier beschriebene AMMR™ Verfahren ermöglicht den Erhalt des beschädigten Meniskus, indem es seine Reparatur und den Heilungsprozess wirksam unterstützt.

ANAMNESE

Ein 35-jähriger Patient verletzte sein rechtes Knie vor ca. 2 Jahren beim Skifahren. Er klagte über Schmerzen, Gelenkspalt-Empfindlichkeit, Erguss sowie Gelenkblockaden und wies einen positiven McMurray-Test auf. Der prä-operative Lysholm Score betrug 70 und der subjektive IKDC 2000 Score 39 Punkte.

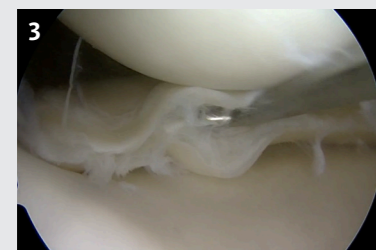PRÄ-OPERATIVE BILDGEBUNG

Die sagittale (Abb. 2a) und koronare (Abb. 2b) MRT Aufnahmen stellten einen Horizontalriss im Hinterhorn dar, der sich von der Peripherie bis in den freien Rand des Innenmeniskus ausdehnte (weisse Pfeile).



Meniskusläsion

Die arthroskopische Inspektion schloss Begleitverletzungen aus und stellte einen Horizontalriss (fischmaulartiger Einriss) im Hinterhorn des rechten Innenmeniskus dar (Abb. 3).

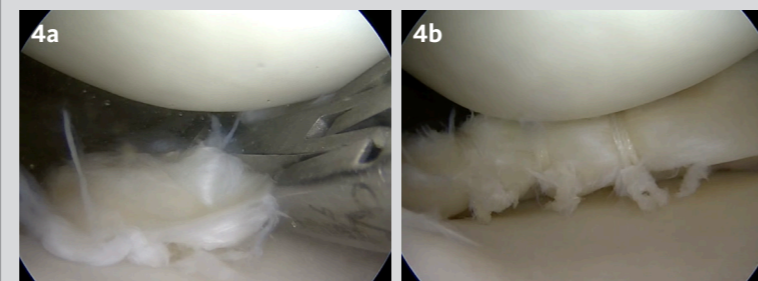


BEHANDLUNG

ÜBERSICHT OPERATIONSTECHNIK

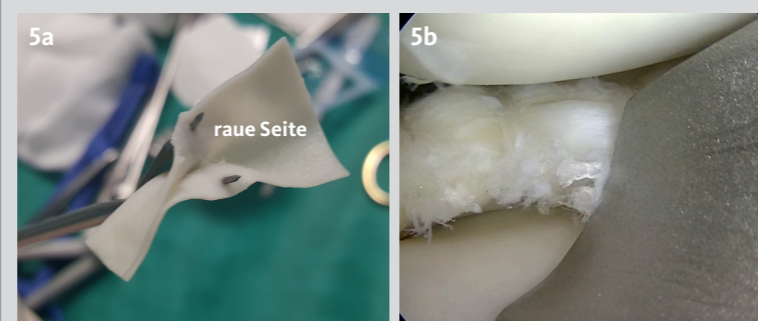
Meniskusnaht

Nach der Entfernung von losem Meniskusgewebe wurden die dislozierten Meniskusfragmente reponiert und die Rissgrösse gemessen. Die verletzten Meniskusanteile wurden mittels «all-inside» Technik genäht (Abb. 4a), so dass eine stabile Naht entstand (Abb. 4b).



Einbringen der Chondro-Gide® Membran ins Gelenk

Die Chondro-Gide® Membran wurde direkt im sterilen Innenblister der Verpackung mit physiologischer Kochsalzlösung befeuchtet und mit der rauhen Seite nach innen auf einer Zange mit 2 Spikes montiert (Abb. 5a). Die beladene Zange wurde mit Hilfe einer «Halfpipe» durch das arthroskopische Portal ins Gelenk eingeführt (Abb. 5b).

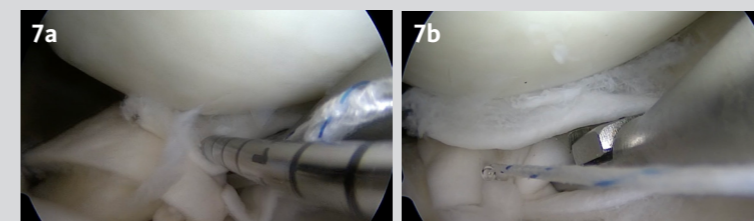


Die korrekte Orientierung der Membran in der Zange stellte sicher, dass die raue Seite zum Meniskus und die glatte Seite zu den Gelenkflächen zeigend implantiert wurde (Abb. 6).




Fixierung der Membran am Meniskus

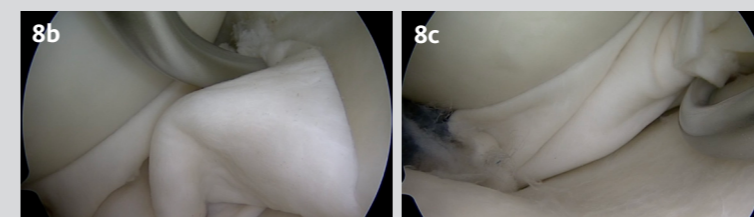
Die Membran wurde mit der Zange am Ort gehalten, bis sie mit einer «all-inside» Naht im posterioren Bereich am nativen Meniskus befestigt werden konnte (Abb. 7a & b).



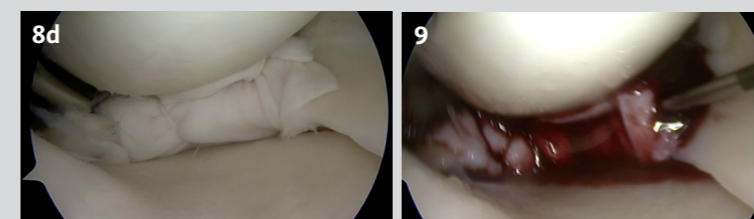
Danach wurde die Zange entfernt und die Membran mit einem Tasthaken so positioniert, dass sie den gesamten Bereich der Läsion abdeckte (Abb. 8a).



Das anteriore Ende der Membran wurde dann mit einer «inside-out» Naht an der Ober- (Abb. 8b) und Unterseite (Abb. 8c) des Meniskus fixiert.



Zusätzliche Nähte wurden entlang der Membran angebracht, so dass der beschädigte Teil des Meniskus umhüllt und die Membran sicher befestigt war (Abb. 8d).



Knochenmarkblut zur Verbesserung der Heilung

Mit einer Knochenmarkbiopsie-Nadel wurde ca. 5ml Knochenmarkblut aus der Fossa intercondylaris gewonnen und dann trocken-arthroskopisch zwischen Membran und Meniskus injiziert (Abb. 9).

Zu beachten: je nach Wahl des biologischen Faktors (wie z.B. Knochenmarkblut) müssen die nationalen regulatorischen Anforderungen eingehalten werden.

FOLLOW-UP

Der Eingriff wurde mit dem Wundverschluss und einer Drainageeinlage ohne Sog beendet. Zur Thromboseprophylaxe wurde niedermolekulares Heparin bis zur Vollbelastung verordnet.

Nachsorgeprotokoll

Das Nachsorgeprotokoll entsprach dem Protokoll nach einer Meniskusnaht. In den ersten 4 Wochen entlastete der Patient das operierte Knie durch Gehstützen und trug eine Orthese zur Limitierung der Beugung. Nach ca. 8 Wochen war eine Rückkehr zur Vollbelastung und freien Beweglichkeit erlaubt. Rückkehr zum Sport war nach vollständiger Genesung (nach ca. 6 Monaten) möglich.

NACH 2 JAHREN

2 Jahre nach AMMR™ Behandlung war der Patient schmerzfrei, ohne Erguss oder Gelenkblockaden und wies einen negativen McMurray-Test auf.

Die klinischen Scores waren exzellent: Der Lysholm verbesserte sich von 70 auf 97 und der subjektive IKDC 2000 Score von 39 auf 93 Punkte.

Bildgebung

Das sagittale (Abb. 10a) und koronare (Abb. 10b) MRT zeigten inhomogenes Gewebe (weisse Pfeile), jedoch keine Anzeichen von Erguss, Meniskusextrusion oder Knorpelschäden, was auf einen normalen Heilungsprozess hindeutet.

